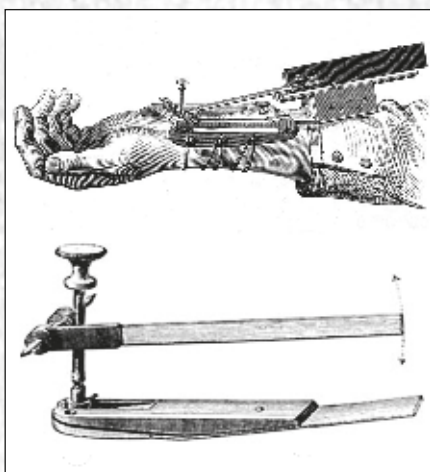


Анналы

клинической и экспериментальной

НЕВРОЛОГИИ

4



Оригинальные статьи

Клиническая неврология

Инсульты при ишемической болезни сердца и церебральном атеросклерозе

Факторы риска цереброваскулярных заболеваний в возрасте 40–59 лет

Сенсорно-моторная интеграция при леводопа-индуцированных дискинезиях

Аутофагия при боковом амиотрофическом склерозе

Патология эндотелия при атеросклерозе каротидного синуса

Экспериментальная неврология

Клеточная терапия на моделях нейродегенеративных заболеваний

Научный обзор

Сосудистый тип синдрома Элерса–Данло

Технологии

Фокусированный ультразвук в нейрохирургии

Клинический разбор

Прогрессирующий надъядерный паралич и болезнь Паркинсона

Психогенная дистония

История неврологии

Жан-Мартен Шарко – основоположник современной клинической неврологии

Сосудистый тип синдрома Элерса–Данло

М.В. Губанова, Л.А. Добрынина, Л.А. Калашникова

ФГБНУ «Научный центр неврологии» (Москва)

Синдром Элерса–Данло (СЭД) IV (сосудистого) типа – редкое наследственное аутосомно-доминантное заболевание соединительной ткани, возникающее в результате мутации в гене проколлагена-III (COL3A1). Пациенты с этим синдромом склонны к разрывам артерий и полых органов. Среди всех вариантов СЭД IV тип составляет примерно от 5 до 10% случаев. Сосудистые осложнения могут проявиться во всех анатомических областях, с тенденцией к поражению артерий крупного и среднего диаметра. Типичными осложнениями являются: диссекция позвоночных и сонных артерий на экстра- и интракраниальном уровнях, каротидно-кавернозная фистула, аневризма. Диагноз ставится на основании больших и малых клинических критериев и может быть подтвержден лабораторно – выявлением количественного или качественного нарушения синтеза коллагена III типа культивируемыми фибробластами или идентификацией мутации в гене COL3A1. К инвазивным методам диагностики и хирургическим вмешательствам следует прибегать в случаях возникновения потенциально опасных для жизни осложнений. В настоящее время не существует специфического лечения СЭД. Результаты исследования с использованием β-блокатора целипролола продемонстрировали снижение сосудистых осложнений при СЭД IV типа. Ингибиторы ренин-ангиотензиновой системы и средства, уменьшающие концентрацию трансформирующего фактора роста-β, открывают новые перспективы консервативного лечения данной патологии и улучшают прогноз на ближайшее будущее.

Ключевые слова: синдром Элерса–Данло IV типа, сосудистый тип, ген COL3A1, коллаген, мутация, диссекция, аневризма.

Введение

Синдром Элерса–Данло (СЭД) – гетерогенная группа редких (орфанных) наследственных соединительнотканых заболеваний, обусловленных мезодермальной дисплазией. Синдром характеризуется вариабельностью возраста дебюта и выраженным клиническим полиморфизмом, обусловленным вовлечением элементов стромы разных органов и тканей организма. Он назван в честь дерматологов Эдварда Элерса (Дания) и Генри Александра Данло (Франция), впервые в начале XX века наиболее полно описавших соответствующие клинические проявления. СЭД известен в литературе также под названиями «гиперэластическая кожа», «эластическая фибродисплазия», «каучуковый человек», несовершенный десмогенез Русакова, синдром Черногубова–Элерса–Данлоса, синдром Sack–Varabas и др. В отечественной литературе основные клинические признаки синдрома описаны в 1891 г. А.Н. Черногубовым.

Первая классификация СЭД с выделением классического, умеренного (варикозного) и васкулярного (артериального) типов была предложена А. Psick. Varbas в 1967 г. В дальнейшем она претерпевала неоднократные изменения, отражая этапы накапливаемых знаний. Р. Beighton (1970) и V.A. McKusick (1972) выделили 11 типов СЭД. Позже, на Международном конгрессе по наследственным заболеваниям соединительной ткани (Берлин, 1986) была проведена формализация номенклатуры, и типы IX и XI расценены как самостоятельные нозологические формы, не относящиеся к СЭД [1]. Таким образом, было выделено 9 типов синдрома, обозначенных римскими цифрами от I до X с пропуском IX типа. В данной классификации сосудистый тип СЭД обозначен как IV тип. Обобщение клинического опыта на основе вновь полученных биохимических и молекулярно-генетических знаний позволило группе исследователей разработать и в 1997 г. в городе Вильфранш-сюр-Мер (Франция) принять обновленную классификацию СЭД с

выделением 6 его типов: классический, гипермобильный, сосудистый, кифосколиотический, артрохалазия, дерматоспараксис. Данная классификация, более известная как Вильфраншские диагностические критерии, предполагает постановку диагноза СЭД на основании больших и малых диагностических критериев. Большие критерии имеют высокую диагностическую специфичность, так как редко встречаются при других вариантах данного заболевания и в общей популяции. Наличие двух или более больших критериев является основанием для постановки клинического диагноза СЭД, который при возможности необходимо подтвердить лабораторно. Малые критерии обладают меньшей диагностической специфичностью и в отсутствие большого признака не являются достаточными для постановки диагноза. Их наличие позволяет предполагать определенный тип соединительнотканной дисплазии и указывать на необходимость наблюдения за пациентом [1–4]. Наряду с Вильфраншскими критериями до настоящего времени равноценно используется и классификация 1986 г., в которой сосудистый тип СЭД обозначен как IV тип.

Сосудистый вариант СЭД зарегистрирован в базе данных OMIM (Online Mendelian Inheritance in Man) под номером 130050. Редкость патологии, трудности постановки диагноза, несмотря на значительное число клинических описаний с молекулярно-генетической верификацией, ограничивают возможности системного анализа синдрома. Диагноз довольно часто ставится только после развития тяжелого осложнения, характерного для этого заболевания, или посмертно [5–7]. Среди всех вариантов СЭД сосудистый тип составляет от 5 до 10% [3, 6]. По данным отдельных исследований, распространенность сосудистого варианта СЭД составляет от 1/10000–1/25000 до 1/90000–1/200000 при отсутствии этнической предрасположенности [3, 5, 8]. Средняя продолжительность жизни – 48–51 год [3, 8]. Она зависит от пола (меньше у мужчин) и от типа мутации [5]. Проведенный G.P. Melanie с соавторами (2014) анализ по-

казал, что в течение первых 20 лет жизни 18% летальных исходов приходится на мужской пол и 7% — на женский, а с 20-летнего возраста кривые продолжительности жизни для мужчин и женщин выравниваются. У детей осложнения развиваются крайне редко, в возрасте до 20 лет — у 25%, в возрасте до 40 лет — у 80% пациентов. У взрослых основным тяжелым осложнением, обусловленным несостоятельностью коллагена, является разрыв кишечника. Характер повторного осложнения, как правило, не зависит от характера первого [4, 9]. Другими жизнеугрожающими осложнениями и причинами смерти при сосудистом типе СЭД являются разрывы артерий крупного и среднего диаметра, а также разрывы других полых органов, в первую очередь беременной матки [2, 3].

Этиология и патогенез

Сосудистый тип СЭД имеет аутосомно-доминантный тип наследования и связан с гетерозиготными мутациями в гене *COL3A1* на хромосоме 2q24.3-q31, что приводит к продукции дефектного $\alpha 1$ -протеина проколлагена III типа [4, 8, 10–12]. Следствиями мутаций могут быть как структурный дефект, так и дефицит коллагена III типа. Генетический дефект коллагена III типа и его преимущественная представленность в коже, артериях, полых органах определяют локализацию и характер осложнений при сосудистом варианте СЭД — расслоение/разрыв артерий, перфорации кишечника и других полых органов [6, 13–16].

Коллаген III типа принадлежит к гомотримерным фибриллярным коллагенам. Он формируется при сочетании трех мономеров или α -цепей [15–19]. Коллаген синтезируется в форме предшественника — макромолекулы проколлагена. До появления во внеклеточном пространстве синтез α -цепей проколлагена происходит с помощью полирибосом гранулярного эндоплазматического ретикула (ЭПР) и комплекса Гольджи. Внеклеточное связывание трех спиралевидных полипептидных $\alpha 1$ (III)-цепей, стабилизированных водородными связями, приводит к образованию фибрилл с их последующим созреванием в волокна III типа коллагена [3, 13, 20]. Последовательность аминокислот тройной спирали характеризуется повторами глицин-X-Y последовательностей, где X и Y часто являются, соответственно, аминокислотами пролином и гидроксипролином. Для того чтобы обеспечить правильное связывание α -мономеров, не должно быть перерывов в повторах глицин-X-Y триплетов, и длина тройной спирали должна оставаться одинаковой для каждой α -цепи [3, 20]. После сборки полипептидных цепей специфические молекулы пролина гидроксилируются. Недостаточное гидроксилирование пролина ведет к формированию нестабильных коллагеновых волокон. Для гидроксилирования необходимы различные кофакторы и присутствие ряда веществ (O_2 , Fe^{2+} , витамин C, α -кетоглутарат).

К настоящему времени описано более 570 мутаций в гене *COL3A1* [4, 16, 21, 22]. Наиболее распространенными являются миссенс-мутации с заменой глицина на другую аминокислоту во всех местах третичной спирали. Эти мутации приводят к снижению синтеза нормального коллагена III типа до 10–15% [23]. Вторыми по частоте встречаемости являются мутации с потерей сайта сплайсинга, что приводит к пропуску экзона [4, 12, 18, 24–26]. Реже встречаются геномные делеции и null-мутации с обрывом трансляции. Мутации со снижением синтеза нормального коллагена менее чем на 50% сопряжены с более мягким клиническим

фенотипом (например, присутствие только одного большого и малого диагностического критерия), задержкой сосудистых осложнений в среднем на 10–15 лет, отсутствием кишечных осложнений и увеличением продолжительности жизни [21, 23, 27–29]. Таким образом, характер мутаций в гене *COL3A1* влияет на фенотипические проявления и течение заболевания у больных СЭД.

Механизмами, через которые реализуется действие мутации, являются нарушение биосинтеза и фибриллогенеза коллагена, нарушение взаимоотношений с компонентами межклеточного матрикса (протеогликанами и эластином), изменения фибробластов и гладкомышечных клеток, включение иммунных реакций с участием макрофагов, лимфоцитов, плазматических клеток [13, 21, 30].

Морфологические изменения артериальной стенки при СЭД сходны с таковыми при фиброзно-мышечной дисплазии [6]. В кожных биоптатах выявляются разреженная дерма и редкие группы коллагеновых волокон неправильной формы с неупорядоченным расположением [3]. При электронной микроскопии обнаруживается расширение гранулярного ЭПР фибробластов кожи, нарушение структуры эластина, снижение секреции проколлагена III типа, изменение формы, диаметра и нарушение распределения пучков коллагеновых фибрилл, исчезновение или нарушение типичной D-периодической поперечной исчерченности, фибриллярно-гранулярные отложения внутри внеклеточного матрикса и накопление в нем микрокальцификатов. Митохондрии выглядят отечными, некоторые имеют электронно-плотный матрикс, разрушенные кристы [17, 22, 31]. Ряд ультраструктурных изменений сходен с находками, которые были получены при исследовании артерий кожи у больных со спонтанной диссекцией церебральных артерий без соединительнотканного заболевания в анамнезе [32]. Признается, что другие типы клеток, которые продуцируют элементы экстраклеточного матрикса (ЭКМ), например, гладкомышечные клетки сосудов, при СЭД могут иметь изменения, отличные от таковых в фибробластах. Вполне возможно, что изучение именно этих клеток поможет лучше понять основы коллагенопатий [33].

В последние годы проводится активный поиск биомаркеров заболевания среди показателей, сопряженных с ведущими механизмами патологии. Значительное число исследований посвящено уточнению роли трансформирующего фактора роста- β (TGF- β) при наследственных заболеваниях соединительной ткани. Выявлено повышение уровня данного плейотропного цитокина при сосудистом типе СЭД [34–36]. Предполагается, что в условиях дефицита коллагена III TGF- β стимулирует деградацию ЭКМ в первую очередь благодаря повышению экспрессии генов матричных металлопротеиназ, что приводит к протеолитической деструкции ЭКМ. Не исключается, что повышение уровня TGF- β является компенсаторным по отношению к дефекту коллагена III [36–38]. С этим согласуется и уточненная К.Т. Ong с соавторами (2010) роль TGF- $\beta 1$ и TGF- $\beta 2$ в синтезе коллагена, а также роль TGF- $\beta 3$ в организации рубцовой ткани, что позволяет расценивать повышение TGF- β в качестве физиологического ответа организма на нарушения синтеза коллагена и текущие репаративные процессы в коже или артериальной стенке.

R. Morissette с соавторами (2014) при сосудистом варианте СЭД выявили повышение в плазме факторов воспаления и ангиогенеза — TGF- $\beta 1$, TGF- $\beta 2$, белка хемотаксиса моно-

цитов-1 (MCP-1), С-реактивного белка (СРБ), молекул межклеточной адгезии-1 (ICAM-1) и молекул адгезии сосудистого эндотелия-1 (VCAM-1), при снижении уровня интерлейкина-8 (ИЛ-8). Не было найдено изменений уровня TGF- β 1 и - β 2 у пациентов с СЭД и их родственников с наличием признаков заболевания, но без сосудистых осложнений. Авторами был сделан вывод, что указанные биомаркеры могут коррелировать с присутствием сосудистой патологии, но не обязательно с тяжестью или активностью заболевания. В отличие от этого уровни ICAM-1 и VCAM-1 коррелируют с тяжестью СЭД.

Клинические проявления

Клинические проявления СЭД включают признаки, соответствующие большим и малым Вильфраншским диагностическим критериям, указывающим на системное поражение. Для постановки диагноза необходимо наличие двух и более больших диагностических критериев. Малые критерии самостоятельного диагностического значения не имеют [2].

Большие диагностические критерии:

1. Тонкая просвечивающая кожа с проступающим венозным рисунком.
2. Предрасположенность к сосудистым, кишечным и маточным разрывам или слабости.
3. Легкое образование синяков, ранимость и кровоточивость.
4. Характерные черты лица.

Малые диагностические критерии:

1. Преждевременное старение конечностей (акрогерия).
2. Гипермобильность преимущественно малых суставов (межфаланговых и пястно-фаланговых суставов кисти).
3. Разрыв сухожилий и мышц.
4. Эквиноварусная деформация стопы (косолапость).
5. Раннее варикозное расширение вен.
6. Артериовенозная каротидно-кавернозная фистула.
7. Пневмоторакс/пневмогемоторакс.
8. Ретракция (оседание) десен, их недоразвитие.
9. Отягощенный семейный анамнез, внезапная смерть близких родственников.

Особого внимания у больных с подозрением на сосудистый тип СЭД заслуживают некоторые внешние особенности пациентов, отличающие данное заболевание от других типов дисплазий. Характерным является изменение размеров и формы лица (дисморфия). Лицо из-за недостатка подкожно-жирового слоя выглядит истощенным с выступающими скулами и впалыми щеками, глаза – запавшими или выпуклыми, часто с темной пигментацией и тонкими телеангиэктазиями на веках. Нос тонкий, как и губы, особенно верхняя, края которой часто не определяются. Могут быть слегка оттопыренные уши. На коже лица и рук отмечаются признаки раннего старения, что позволило при описании использовать термин «акрогерия». Синдром может также проявляться без характерных черт акрогерии, что, по мнению ряда исследователей, затрудняет клиническую диагностику [3, 11]. Кожа аномально тонкая и бледная, гладкая, мягкая и бархатистая. Поскольку она очень прозрачная, то подкожные вены отчетливо видны, особенно на грудной клетке, плечах, иногда на животе, на нижней части спины при наклоне туловища вперед. Однако явной гиперэластичности кожи при сосудистом типе СЭД не отмечается, в отличие от классического и гипермобильного вариантов

СЭД. Наблюдается хрупкость и ранимость кожи, хотя менее отчетливая, чем при классическом варианте. Это приводит к образованию синяков, кровоточивости, ранам с аномально длительным процессом рубцевания. Типичными являются вторичное расширение рубцовой ткани, отложения остаточного гемосидерина и формирование келоидных рубцов. Отличительной особенностью сосудистого типа СЭД по сравнению с другими вариантами считается периодическая дислокация плеча [3, 8].

Неврологические проявления СЭД сосудистого типа, в соответствии с его названием, обусловлены поражением сосудов. Наиболее часто встречаются диссекции внутренних сонных и позвоночных артерий, как экстра-, так и интракраниальных отделов [3, 39], реже – каротидно-кавернозные фистулы и аневризмы [40]. В наблюдении K. N. North и соавторов (1995), среди 202 пациентов с генетически и биохимически подтвержденным сосудистым вариантом СЭД у 19 (9%) пациентов в возрасте от 17 до 48 (средний возраст – 28,3 лет) развились церебральные сосудистые осложнения – аневризмы с вторичным внутричерепным кровоизлиянием, каротидно-кавернозные фистулы и диссекции магистральных артерий головы, осложненные нарушением мозгового кровообращения. В наблюдении M. G. Perin и соавторов (2014) среди 630 больных с сосудистым типом СЭД у 27 (5 мужчин, 22 женщины, средний возраст – 30,9 лет) отмечались каротидно-кавернозные фистулы и у 58 пациентов (26 мужчин, 32 женщины) – диссекции внутренних сонных или позвоночных артерий, которые в 8 случаях завершились летальным исходом. Данные наблюдения позволяют рассматривать СЭД IV типа в качестве возможной причины инсульта в молодом возрасте [3, 9, 60]. Раннее уточнение причины инсульта у этих пациентов является крайне важным из-за потенциального риска, сопряженного с дальнейшими небезопасными исследованиями и хирургическими вмешательствами [8].

Церебральные аневризмы при сосудистом варианте СЭД, по данным некоторых исследователей, встречаются в 4% случаев, причем у половины из этих пациентов аневризмы становятся причиной внутричерепных кровоизлияний [3, 40]. Указанная распространенность церебральных аневризм при СЭД выше, чем в общей популяции, где частота неразорвавшихся аневризм составляет 0,5–1% [3]. Однако, согласно другим исследованиям, данная частота отражает встречаемость не только «истинных» (фузиформных) аневризм, но, главным образом, ложных и расслаивающих [41–44]. Например, диссекция имеет тенденцию к псевдоаневризматическому расширению сосуда, которое может вызывать стеноз самой артерии и сдавливание окружающих тканей, а при интракраниальной локализации – стать причиной субарахноидального кровоизлияния; пристеночные тромбы могут служить источником эмболии [45]. Многие авторы рекомендуют периодическое (ежегодно или 1 раз в 2 года) исследование сосудов у больных с уточненным СЭД [3, 47]. Неинвазивные методы (компьютерная томографическая ангиография, магнитно-резонансная ангиография, дуплексное ультразвуковое исследование) у пациентов с подтвержденным диагнозом сосудистого варианта СЭД применяются для ранней диагностики артериальных осложнений [3, 47]. Проведение дигитальной субтракционной ангиографии данным больным противопоказано из-за высокой частоты осложнений непосредственно в точке прокола или разрыва/расслоения артериальной стенки как в месте ее пункции, так и на удалении [39]. Соотношение между риском и пользой любого диагностического вмеша-

тельства должно быть тщательно оценено, а инвазивные диагностические процедуры выполнены только в случаях, когда планируется дальнейшее хирургическое вмешательство [6, 44]. Находка ранее не диагностированной или быстро расширяющейся аневризмы требует тщательного мониторинга [3].

Другие неврологические проявления при сосудистом типе СЭД включают головную боль, эпилептические приступы, невралгии отдельных нервов или целых сплетений, миалгии, мышечную гипотонию и слабость [48].

Нецеребральные сосудистые осложнения могут быть жизнеугрожающими, завершающимися летальным исходом в молодом возрасте. Так, среди 630 пациентов, наблюдавшихся М.Г. Рерин и соавторами (2014), у 22% отмечены аневризмы, диссекции или разрывы аорты, которые в большинстве случаев (68%) закончились летальным исходом, а у 4% – аневризмы, диссекции или разрывы коронарных артерий. Средний возраст больных при развитии осложнений составил 30,8 лет (25 лет – для мужчин и 33,5 лет – для женщин).

Поражение внутренних органов в основном проявляется их клинически значимыми разрывами. Специальные исследования органной «слабости» вследствие несостоятельности коллагена не проводились. Большинство перфораций происходит в сигмовидном отделе толстого кишечника, но иногда они могут затрагивать и тонкий кишечник. Следует отметить, что смертность из-за кишечных перфораций у пациентов, страдающих СЭД сосудистого типа, является относительно низкой и оценивается в 2% [4]. Существует высокий риск (50%) повторных перфораций ободочной кишки и несостоятельности анастомоза в случае сегментарной резекции с восстановлением проходимости кишечника по типу «конец-в-конец». В связи с этим предпочтительным подходом в лечении является частичная колэктомия с установкой колостомы, возможно, с последующим вторичным восстановлением непрерывности кишечника [3]. Имеются единичные описания спонтанных разрывов селезенки и печени у пациентов с СЭД [49]. Исследователи указывают на высокий риск разрыва матки в третьем триместре и сразу после родов у женщин, страдающих СЭД IV типа. По данным различных источников, материнская смертность у таких пациентов составляет около 12% [3, 4]. Контролируемых исследований с оценкой преимуществ кесарева сечения, проводимого с целью сведения к минимуму риска разрыва матки при ее сокращении в процессе родоразрешения, не проводилось. Было предложено профилактическое применение десмопрессина для контроля первичного гемостаза [50]. Беременных женщин с сосудистым вариантом СЭД рекомендовано относить к группе риска и наблюдать в специализированных центрах [3, 51, 52].

Диагностика

Диагноз СЭД сосудистого типа основывается на типичных клинических проявлениях, развитии характерных тяжелых осложнений и наследственной отягощенности. Заболевание может быть заподозрено при наличии тонкой ранимой кожи, гипермобильности суставов в сочетании с кослапостью [3, 9].

Лабораторная диагностика СЭД требует специализированного оборудования и не является широкодоступной. Она заключается в выделении фибробластов из биоптатов кожи

с их последующим культивированием, количественной и качественной оценкой секретируемого ими коллагена III. Диагноз подтверждается по выявлению аномальной миграции $\alpha 1(\text{III})$ -цепей проколлагена при электрофорезе белков в полиакриламидном геле в присутствии додецилсульфата натрия по методу Лэммли [3, 9, 16].

Тенденция к кровоизлияниям при СЭД IV типа обусловлена слабостью сосудистой стенки, а не коагуляционными нарушениями [3, 8]. Хроническое повреждение сосудистой стенки может осложниться системным воспалительным ответом с повышением СРБ, что служит маркером активности заболевания. Это обосновывает целесообразность мониторинга уровня СРБ при СЭД IV типа [5, 33].

При генетической диагностике следует учитывать, что в семьях, отягощенных СЭД, велика вероятность выявления новых мутаций [21, 26]. На мутации, возникшие *de novo*, приходится около половины всех случаев заболевания [3, 7, 8, 23, 46]. Обнаружение мутации в гене *COL3A1* обеспечивает точность диагностики СЭД, однако чувствительность стандартного мутационного скрининга данного гена составляет только 61% [7], по-видимому, вследствие генетической гетерогенности СЭД. После подтверждения диагноза на генетическом уровне следует проводить семейный скрининг у близких родственников.

Лечение

Специфическое лечение СЭД сосудистого типа в настоящее время отсутствует. Помимо симптоматического лечения проводятся профилактические мероприятия и генетическое консультирование. Пациентам следует рекомендовать носить с собой письмо или карту с указанием характера их болезни, группы крови и контактных данных врача [3]. Пациентам и их семьям должна быть оказана психологическая помощь и поддержка. Следует избегать приема антиагрегантов, антикоагулянтов и препаратов, повышающих артериальное давление [3, 8].

Р. Vouyougie и соавторы (2004) показали, что аномально малая толщина комплекса интима–медиа артерий эластического типа у пациентов с СЭД IV типа определяет повышенный гемодинамический сосудистый стресс, что может увеличить частоту артериальной диссекции во время гемодинамических перепадов. Исследованиями последних лет установлено, что использование блокатора $\beta 1$ -адренорецепторов целипролола, а также ингибитора ренин-ангиотензиновой системы лозартана снижает риск сосудистых осложнений при СЭД IV типа [53–56], что может быть связано как раз с уменьшением сосудистого гемодинамического стресса. Кроме того, ингибиторы рецепторов ангиотензина II (лозартан и др.) могут уменьшать синтез TGF- β [55]. Последнее обстоятельство открывает новые перспективы консервативного лечения СЭД на основе использования фармакологических средств, уменьшающих концентрацию TGF- β [43, 53]. В экспериментах на мышечных моделях соединительнотканых дисплазий использование антител к TGF- β предотвращало развитие серьезных сосудистых осложнений [57]. Относительно недавно антагонистический эффект в отношении активности TGF- β и матричных металлопротеиназ обнаружен у доксициклина [30, 33, 57].

Еще одним перспективным направлением в разработке персонализированных методов лечения СЭД может стать при-

менение аллель-специфической РНК-интерференции, подавляющей экспрессию мутантного аллеля гена *COL3A1* [58].

В случае возникновения артериальных, кишечных или маточных осложнений требуются немедленная госпитализация и при необходимости – хирургическое вмешательство. Обычно при развитии артериальной диссекции рекомендуется консервативное лечение [3, 23, 59].

Серьезные артериальные осложнения при СЭД требуют проведения реконструктивных операций с использованием соответствующего материала (стенты, протезы, микроспираль для эмболизации аневризм). Несмотря на все меры предосторожности, у части пациентов возникают послеоперационные геморрагические осложнения, несостоятельность анастомозов или трансплантатов. В настоящее время имеется недостаточно информации об использовании стентов для лечения сосудистых осложнений при СЭД IV типа. Риск артериального разрыва или диссекции на отдалении от точки пункции является высоким [3, 39, 43]. Во всех случаях обязателен продленный послеоперационный мониторинг и повторный контроль с помощью неинва-

зивных методов визуализации. Важно, чтобы пациентам, страдающим СЭД IV типа, не проводились хирургические косметические процедуры или операции без достаточных оснований, например, удаление варикозно расширенных вен [41].

Семьям с установленной мутацией может быть предложена молекулярная пренатальная диагностика СЭД.

Постановка диагноза сосудистого варианта СЭД вызывает значительные трудности, особенно в отсутствие патогномоничных биомаркеров при стертых и неспецифичных клинических проявлениях, общих с другими нозологическими формами соединительнотканых дисплазий. Однако предположение о наличии у больного заболевания на раннем клиническом этапе дает возможность проинформировать пациента о вероятности осложнений, а также о доступных и необходимых профилактических мерах, что позволит отсрочить потенциально жизнеугрожающие ситуации или обеспечить высокую степень готовности к ним.

Конфликт интересов отсутствует.

References

1. Beighton P., De Paepe A., Danks D. et al. International nosology of heritable disorders of connective tissue, Berlin, 1986. *Am. J. Med. Genet.* 1988; 29: 581–594. DOI:10.1002/ajmg.1320290316 PMID:3287925.
2. Beighton P., De Paepe A., Steinmann B. et al. Ehlers-Danlos syndromes: revised nosology, Villefranche, 1997. *Am. J. Med. Genet.* 1998; 77: 31–37. DOI: 10.1002/(SICI)1096-8628(19980428)77:1<31::AID-AJMG8>3.0.CO;2-O PMID:9557891
3. Germain D. P. Ehlers-Danlos syndrome type IV. *Orphanet J. Rare Dis.* 2007; 2: 32. DOI:10.1186/1750-1172-2-32 PMID:17640391.
4. Pepin M., Schwarze U., Superti-Furga A. et al. Clinical and genetic features of Ehlers-Danlos syndrome type IV, the vascular type. *N. Engl. J. Med.* 2000; 342: 673–680. DOI:10.1056/NEJM200003093421001 PMID:10706896.
5. Pepin M.G., Schwarze U., Rice K.M. et al. Survival is affected by mutation type and molecular mechanism in vascular Ehlers-Danlos syndrome (EDS type IV). *Genet. Med.* 2014; 16: 881–888. DOI:10.1038/gim.2014.72 PMID:24922459.
6. Pereira F., Cardoso T., Sá P. Spontaneous dissection of the renal artery in vascular Ehlers-Danlos syndrome. *Case Rep. Crit. Care.* 2015; article ID 804252. DOI:10.1155/2015/804252 PMID:26175915.
7. Rebelo M., Ramos L., Lima J. et al. Ehlers-Danlos syndrome Type IV in association with a (c.970G>A) mutation in the COL3A1 gene. *Acta Med. Port.* 2011; 24: 1079–1086. PMID:22713205.
8. Germain D.P., Herrera-Guzman Y. Vascular Ehlers–Danlos syndrome. *J. Ann. gen.* 2004; 47: 1–9. DOI:10.1016/j.anngen.2003.07.002 PMID:15127738.
9. North K.N., Whiteman D.A., Pepin M.G. et al. Cerebrovascular complications in Ehlers-Danlos syndrome type IV. *Ann. Neurol.* 1995; 38 (6): 960–964. DOI:10.1002/ana.410380620 PMID:8526472.
10. Emanuel B.S., Cannizzaro L.A., Seyer J.M. et al. Human $\alpha 1$ (III) and $\alpha 2$ (V) procollagen genes are located on the long arm of chromosome 2. *Proc. Natl. Acad. Sci.* 1985; 82: 3385–3389. DOI:10.1073/pnas.82.10.3385 PMID:3858826.
11. Pope F.M., Nicholls A.C., Jones P.M. et al. EDS IV (acrogeria): new autosomal dominant and recessive types. *J. R. Soc. Med.* 1980; 73(3): 180–186. PMID:7230200.
12. Schwarze U., Goldstein J.A., Byers P.H. Splicing defects in the COL3A1 gene: marked preference for 5' (donor) splice-site mutations in pa-

- tients with exon-skipping mutations and Ehlers-Danlos syndrome type IV. *Am. J. Hum. Genet.* 1997; 61: 1276–1286. DOI:10.1086/301641 PMID:9399899.
13. Serov V.V., Shehter A.B. Soedinitel'naja tkan' (funkcional'naja morfologija i obshhaja patologija) [Connective tissue (functional morphology and general pathology)]. Moscow: Medicina, 1981. (in Russ.)
14. Layman D.L., Epstein E.H. Jr., Dodson R.F. et al. Biosynthesis of type I and III collagens by cultured smooth muscle cells from human aorta. *Proc. Natl. Acad. Sci.* 1977; 74(2): 671–675. DOI:10.1073/pnas.74.2.671 PMID:322138.
15. Liu X., Wu H., Byrne M. et al. Type III collagen is crucial for collagen I fibrillogenesis and for normal cardiovascular development (gene targetingy Ehlers–Danlos syndrome type IV aortic rupture). *Proc. Natl. Acad. Sci.* 1997; 94: 1852–1856. DOI:10.1073/pnas.94.5.1852 PMID:9050868.
16. Pope F. M., Martin G.R., Lichtenstein J.R. et al. Patients with Ehlers-Danlos syndrome type IV lack type III collagen. *Proc. Natl. Acad. Sci.* 1975; 72: 1314–1316. DOI:10.1073/pnas.72.4.1314 PMID:1055406.
17. Byers P.H., Holbrook K.A., McGillivray B. et al. Clinical and ultrastructural heterogeneity of type IV Ehlers-Danlos syndrome. *Hum. Genet.* 1979; 47(2): 141–150. DOI:10.1007/bf00273196 PMID:437782.
18. Dalglish R. The Human Collagen Mutation Database 1998. *Nucleic. Acids. Res.* 1998; 26(1): 253–255. DOI:10.1093/nar/26.1.253 PMID:939984.
19. Kuivaniemi H., Tromp G., Prockop D.J. Mutations in fibrillar collagens (types I, II, III, and XI), fibril-associated collagen (type IX), and network-forming collagen (type X) cause a spectrum of diseases of bone, cartilage, and blood vessels. *Hum. Mutat.* 1997; 9: 300–315. DOI:10.1002/(SICI)1098-1004(1997)9:4<300::AID-HUMU2>3.0.CO;2-9 PMID:9101290.
20. Hjem A., Kormak D. *Gistologija, tom 2.* [Histology, vol. 2]. Moscow: MIR, 1983. (in Russ.).
21. Frank M., Albuissou J., Ranque B. et al. The type of variants at the COL3A1 gene associates with the phenotype and severity of vascular Ehlers–Danlos syndrome. *European Journal of Human Genetics.* 2015; 32: 1–8. DOI:10.1038/ejhg.2015.32 PMID:25758994.
22. Stolle C.A., Pyeritz R.E., Myers J.C. et al. Synthesis of an altered

- type III procollagen in a patient with type IV Ehlers-Danlos syndrome: a structural change in the alpha 1(III) chain which makes the protein more susceptible to proteinases. *J. Biol. Chem.* 1985; 260: 1937–1944. PMID: 2981879.
23. Shalhub S., Black J.H., Cecchi A.C. et al. Molecular diagnosis in vascular Ehlers-Danlos syndrome predicts pattern of arterial involvement and outcomes. *J. Vasc. Surg.* 2014; 60(1): 160–169. DOI:10.1016/j.jvs.2014.01.070 PMID:24650746.
24. Richards A.J., Narcisi P., Ferguson C. et al. Two new mutations affecting the donor splice site of COL3A1 IVS37 and causing skipping of exon 37 in patients with Ehlers-Danlos syndrome type IV. *Hum. Mol. Genet.* 1994; 3: 1901–1902. DOI:10.1093/hmg/3.10.1901 PMID:7849722.
25. Smith L.T., Schwarze U., Goldstein J. et al. Mutations in the COL3A1 gene result in the Ehlers-Danlos syndrome type IV and alterations in the size and distribution of the major collagen fibrils of the dermis. *J. Invest. Dermatol.* 1997; 108(3): 241–247. DOI:10.1111/1523-1747.ep12286441 PMID:9036918.
26. Watanabe A., Kosho T., Wada T. et al. Genetic aspects of the vascular type of Ehlers-Danlos syndrome (vEDS, EDS IV) in Japan. *Circ. J.* 2007; 71: 261–265. DOI:10.1253/circj.71.261 PMID:17251678.
27. Gilchrist D., Schwarze U., Shields K. et al. Large kindred with Ehlers-Danlos syndrome type IV due to a point mutation (G571S) in the COL3A1 gene of type III procollagen: low risk of pregnancy complications and unexpected longevity in some affected relatives. *Am. J. Med. Genet.* 1999; 82(4): 305–311. DOI:10.1002/(sici)1096-8628(19990212)82:4<305::aid-ajmg6>3.3.co;2-3 PMID:10051163.
28. Leistriz D.F., Pepin M.G., Schwarze U. et al. COL3A1 haploinsufficiency results in a variety of Ehlers-Danlos syndrome type IV with delayed onset of complications and longer life expectancy. *Genet. Med.* 2011; 13: 717–722. DOI:10.1097/GIM.0b013e3182180c89 PMID:21637106.
29. Schwarze U., Schievink W.I., Petty E. et al. Haploinsufficiency for one COL3A1 allele of type III procollagen results in a phenotype similar to the vascular form of Ehlers-Danlos syndrome, Ehlers-Danlos syndrome type IV. *Am. J. Hum. Genet.* 2001; 69: 989–1001. DOI:10.1086/324123 PMID:11577371.
30. Briest W., Cooper T. K., Tae H.J. et al. Doxycycline ameliorates the susceptibility to aortic lesions in a mouse model for the V type of Ehlers-Danlos syndrome. *J. Pharmacol. Exp. Ther.* 2011; 337: 621–627. DOI:10.1124/jpet.110.177782 PMID:21363928.
31. De Paepe A., Nicholls A., Narcisi P. et al. Ehlers-Danlos syndrome type I: a clinical and ultrastructural study of a family with reduced amounts of collagen type III. *Br. J. Dermatol.* 1987; 117(1): 89–97. DOI:10.1111/j.1365-2133.1987.tb04096.x PMID:3651336.
32. Kalashnikova L.A., Sakharova A.V., Dobrynina L.A. et al. [Ultrastructural changes of skin arteries in patients with spontaneous cerebral artery dissection]. *Zh. Nevrol. Psikiatr. Im. S.S. Korsakova.* 2011; 111(7): 54–60. (in Russ.). PMID:21947073.
33. Morissette R., Schoenhoff F., Xu Z. Transforming Growth Factor and Inflammation in Vascular (Type IV) Ehlers-Danlos Syndrome. *Circ. Cardiovasc. Genet.* 2014; 7: 80–88. DOI:10.1161/CIRCGENET-ICS.113.000280 PMID:24399159.
34. Boileau C., Guo D.C., Hanna N. et al. TGFB2 mutations cause familial thoracic aortic aneurysms and dissections associated with mild systemic features of Marfan syndrome. *Nat. Genet.* 2012; 44: 916–921. DOI:10.1038/ng.2348 PMID: 22772371.
35. Santibanez J.F., Quintanilla M., Bernabeu C. TGF- β /TGF- β receptor system and its role in physiological and pathological conditions. *Clin. Sci.* 2011; 121: 233–251. DOI:10.1042/CS20110086 PMID:21615335.
36. Selvamurugan N., Kwok S., Alliston T. et al. Transforming growth factor beta 1 regulation of collagenase-3 expression in osteoblastic cells by cross-talk between the Smad and MAPK signaling pathways and their components, Smad2 and Runx2. *J. Biol. Chem.* 2004; 279: 19327–19334. DOI:10.1074/jbc.M314048200 PMID:14982932.
37. Jones J.A., Spinale F.G., Ikonomidis J.S. Transforming growth factor—beta signaling in thoracic aortic aneurysm development: a paradox in pathogenesis. *J. Vasc. Res.* 2009; 46: 119–137. DOI:10.1159/000151766 PMID:18765947
38. Li A., Dubey S., Varney M.L. et al. IL-8 directly enhanced endothelial cell survival, proliferation, and matrix metalloproteinases production and regulated angiogenesis. *J. Immunol.* 2003; 170: 3369–3376. DOI:10.4049/jimmunol.170.6.3369 PMID:12626597.
39. Schievink W.I., Limburg M., Oorhuys J.W. et al. Cerebrovascular disease in Ehlers-Danlos syndrome type IV. *Stroke.* 1990; 21: 626–632. DOI:10.1161/01.STR.21.4.626 PMID:2326845.
40. Fox R., Pope F. M., Narcisi I. P. et al. Spontaneous carotid cavernous fistula in Ehlers Danlos syndrome. *J. Neur. Neuros. Psych.* 1988; 51: 984–986. DOI:10.1136/jnnp.51.7.984 PMID:3204406.
41. Barabas A.P. Ehlers-Danlos syndrome type IV. *N. Engl. J. Med.* 2000; 343(5): 366; author reply 368. DOI:10.1056/NEJM200008033430513 PMID:10928897.
42. Lindsay M.E., Schepers D., Bolar N.A. et al. Loss-of-function mutations in TGFB2 cause a syndromic presentation of thoracic aortic aneurysm. *Nat. Genet.* 2012; 44(8): 922–927. DOI:10.1038/ng.2349 PMID:22772368.
43. Loey B.L., Schwarze U., Holm T. et al. Aneurysm syndromes caused by mutations in the TGF-beta receptor. *N. Engl. J. Med.* 2006; 355: 788–798. DOI:10.1016/j.jvs.2006.10.011 PMID:16928994.
44. Oderich G.S., Panneton J.M., Bower T.C. et al. The spectrum, management and clinical outcome of Ehlers-Danlos syndrome type IV: a 30 year experience. *J. Vasc. Surg.* 2005; 42 (1): 98–106. DOI:10.1016/j.jvs.2005.03.053 PMID:16012458.
45. Dobrynina L.A., Kalashnikova L.A., Kremneva E.I. et al. [Internal carotid artery dissection: localization of cerebral infarcts and mechanism of their development]. *Zh. Nevrol. Psikiatr. Im. S. S. Korsakova.* 2011; 111(12 Pt 2): 10–16. (in Russ.). PMID:22792742.
46. Kalashnikova L.A., Dobrynina L.A., Patrusheva N.L. et al. [Mutations of genes associated with thromboses in ischemic stroke in patients with primary antiphospholipid syndrome]. *Ter. Arkh.* 2005; 77(10): 49–53. (in Russ.). PMID:16320685.
47. Germain D.P. The Vascular Ehlers-Danlos Syndrome. *Curr. Treat. Options Cardiovasc. Med.* 2006; 8: 121–127. DOI:10.1007/s11936-006-0004-z PMID:16533486.
48. Castori M., Voermans N.C. Neurological manifestations of Ehlers-Danlos syndrome(s): A review. *Iran. J. Neurol.* 2014; 13(4): 190–208. PMID: 25632331.
49. Harris S.C., Slater D.N., Austin C.A. Fatal splenic rupture in Ehlers-Danlos syndrome. *Postgrad. Med. J.* 1985; 61(713): 259–260. DOI:10.1136/pgmj.61.713.259 PMID:3983062.
50. Stine K.C., Becton D.L. DDAVP therapy controls bleeding in Ehlers-Danlos syndrome. *J. Pediatr. Hematol. Oncol.* 1997; 19: 156–158. DOI:10.1097/00043426-199703000-00012 PMID:9149748.
51. Bjorck M., Pigg M., Kragsterman B. et al. Fatal bleeding following delivery: a manifestation of the vascular type of Ehlers-Danlos' syndrome. *Gynecol. Obstet. Invest.* 2006; 63: 173–175. DOI:10.1159/000097659 PMID:17139178.
52. Lurie S., Manor M., Hagay Z.J. The threat of type IV Ehlers-Danlos syndrome on maternal well-being during pregnancy: early delivery may make the difference. *J. Obstet. Gynaecol.* 1998; 18: 245–248. DOI:10.1080/01443619867416 PMID:15512069.
53. Beridze N., Frishman W.H. Vascular Ehlers-Danlos syndrome: pathophysiology, diagnosis, and prevention and treatment of its complications. *Cardiol. Rev.* 2012; 20(1): 4–7. DOI:10.1097/CRD.0b013e3182342316 PMID:22143279.
54. Boutouyrie P., Germain D.P., Fiessinger J.N. et al. Increased carotid wall stress in vascular Ehlers-Danlos syndrome. *Circulation* 2004; 109(12): 1530–1535. DOI:10.1161/01.CIR.0000121741.50315.C2 PMID:15007000.
55. Habashi J.P., Judge D.P., Holm T.M. et al. Losartan, an AT1 antagonist, prevents aortic aneurysm in a mouse model of Marfan syndrome. *Science* 2006; 312: 117–121. DOI:10.1126/science.1124287 PMID:16601194.

56. Ong K.T., Perdu J., Backer De J. et al. Effect of celiprolol on prevention of cardiovascular events in vascular Ehlers-Danlos syndrome: a prospective randomised, open, blinded-endpoints trial. *Lancet*. 2010; 376: 1476–84. DOI:10.1016/S0140-6736(10)60960-9 PMID:20825986.

57. Rudoj A.S., Moskalev A.V., Apchel V.Ja. et al. [Malen'kaja molekula I bol'shaja bolezn']. *Vestn. Ross. voen.-med. Akad.* 2009; 3(27): 166–172. (in Russ).

58. Müller G.A., Hansen U., Xu Z. et al. Allele-specific siRNA knock-down as a personalized treatment strategy for vascular Ehlers Dan-

los syndrome in human fibroblasts. *FASEB J.* 2012; 26: 668–677. DOI:10.1096/fj.11-182162 PMID:22038052.

59. Kalashnikova L.A., Dobrynina L.A. [Clinical manifestations of internal carotid artery dissection]. *Annaly Klinicheskoy i Eksperimental'noy Nevrologii* 2014; 8(1): 56–60.

60. Kalashnikova L.A., Dobrynina L.A., Sakharova A.V. et al. [Stroke-like episodes in mitochondrial encephalomyopathy with lactic acidosis]. *Annaly Klinicheskoy i Eksperimental'noy Nevrologii* 2010; 4(3): 50–58.

The vascular type of Ehlers–Danlos syndrome

M.V. Gubanova, L.A. Dobrynina, L.A. Kalashnikova

Research Center of Neurology (Moscow)

Keywords: Ehlers–Danlos syndrome type IV, vascular type, *COL3A1* gene, mutation, dissection, aneurysm.

Ehlers–Danlos syndrome (EDS) type IV (vascular type of EDS) is a rare inherited autosomal dominant connective-tissue disorder caused by a mutation in the procollagen III gene (the *COL3A1* gene). Patients with this syndrome are prone to rupture of arteries and hollow body organs. Among all types of EDS, type IV involves ~5–10% of cases. Vascular complications may develop in any anatomical region; large and medium-sized arteries are affected most frequently. Typical complications include dissection of the vertebral and carotid arteries at the extra- and intracranial levels, carotid-cavernous fistulas, and aneurysms. The diagnosis is based on major and minor clinical criteria and can be confirmed by labo-

ratory tests: by detecting a quantitative and qualitative disruption of type III collagen synthesis by fibroblast culture or identifying the mutation in the *COL3A1* gene. Invasive diagnostic techniques and surgical intervention should be used in case of life-threatening complications. Today, there is no specific technique for treating EDS. Our findings demonstrate that vascular complications in patients with EDS type IV were reduced by using β -blocker celiprolol. Inhibitors of the renin–angiotensin system and the agents lowering the concentration of transforming growth factor-beta open up new prospects for conservative treatment of this pathology and improve the future outlook.

Контактный адрес: Добрынина Лариса Анатольевна – докт. мед. наук, рук. 3-го неврол. отд. ФГБНУ НЦН. 125367, Москва, Волоколамское ш., д. 80. Тел. +7 (495) 490-22-17; e-mail: dobrla@mail.ru;

Губанова М.В. – асп. 3-го неврол. отд. ФГБНУ НЦН;

Калашникова Л.А. – гл. науч. сотр. 3-го неврол. отд. ФГБНУ НЦН.