

Научно-практический рецензируемый журнал. Выходит раз в три месяца

НЕВРОЛОГИЯ НЕЙРОПСИХИАТРИЯ ПСИХОСОМАТИКА

спецвыпуск №2, 2013:

ИНСУЛЬТ

В НОМЕРЕ:

ОРГАНИЗАЦИЯ МЕДИЦИНСКОЙ ПОМОЩИ БОЛЬНЫМ С ЦЕРЕБРАЛЬНЫМ ИНСУЛЬТОМ НА ДОГОСПИТАЛЬНОМ ЭТАПЕ
ПОСТИНСУЛЬТНЫЕ РАССТРОЙСТВА КОГНИТИВНЫХ ФУНКЦИЙ (клинико-нейровизуализационное исследование)

ВЕДЕНИЕ БОЛЬНОГО, ПЕРЕНЕСШЕГО ИНСУЛЬТ
СОВРЕМЕННЫЕ ПОДХОДЫ К АНТИТРОМБОТИЧЕСКОЙ ТЕРАПИИ У БОЛЬНЫХ С КАРДИОЭМБОЛИЧЕСКИМ ИНСУЛЬТОМ

Л.А.Калашникова

ФГБУ «Научный центр неврологии» РАМН, Москва

Диссекция внутренних сонных и позвоночных артерий: клиника, диагностика, лечение

Представлены данные литературы и собственные результаты автора, касающиеся обследования почти 140 больных с диссекцией внутренней сонной (ВСА) и позвоночной (ПА) артерий. Диссекция представляет собой проникновение крови через разрыв интимы из просвета артерии в ее стенку с формированием интрамуральной гематомы (ИМГ). Причина диссекции — слабость артериальной стенки предположительно вследствие митохондриальной цитопатии. ИМГ стенозирует/окклюзирует просвет артерии либо является источником артериоартериальной эмболии, что в свою очередь приводит к ишемическому инсульту. Инсульт как результат диссекции обычно развивается у лиц молодого возраста, не подверженных влиянию традиционных сосудистых факторов риска, часто после воздействия провоцирующих факторов (легкая травма головы/шеи, резкие движения головы, физическое напряжение, применение контрацептивов и др.). Характерными особенностями инсульта являются наличие головной/шейной боли на стороне диссекции, которая появляется за несколько дней до инсульта или одновременно с ним, нередко хорошее восстановление нарушенных функций, низкая частота рецидивов. Другое основное проявление диссекции — изолированная цервикцефалгическая боль — чаще встречается при диссекции ПА (почти в трети случаев), реже — при диссекции ВСА (около 5%). Основная роль в верификации диссекции принадлежит магнитно-резонансной томографии в режиме ангиографии и T₁-s для выявления ИМГ. Для лечения диссекции используют антикоагулянты/антиагреганты в остром периоде и препараты трофического действия, в первую очередь актовегин, как в острой стадии, так и при хроническом течении.

Ключевые слова: ишемический инсульт в молодом возрасте, диссекция, внутренняя сонная артерия, позвоночная артерия, митохондриальная артериопатия, лечение, актовегин.

Контакты: Людмила Андреевна Калашникова kalashnikovaNCN@yandex.ru

Для ссылки: Калашникова ЛА. Диссекция внутренних сонных и позвоночных артерий: клиника, диагностика, лечение. Неврология, нейропсихиатрия, психосоматика. 2013;(спецвыпуск 2):40–45.

Dissection of internal carotid and vertebral arteries: clinical presentation, diagnosis, and treatment

L.A. Kalashnikova

Neurology Research Center, Russian Academy of Medical Sciences, Moscow

The paper gives the data available in the literature and the author's results of an examination of almost 140 patients with dissection of the internal carotid and vertebral arteries (ICA and VA). Dissection is blood penetration through an intimal tear from the lumen of an artery into its wall to develop intramural hematoma (IMH). The cause of dissection is the weakness of the arterial wall presumably due to mitochondrial cytopathy. IMH narrows/occludes the arterial lumen or is a source of arterioarterial embolism, which in turn leads to ischemic stroke. Stroke as a result of dissection generally develops in young patients, who are not prone to traditional vascular risk factors, frequently after the influence of provocative factors (mild head/neck injury, head jerks, physical strain, contraceptives, etc.). The characteristics of stroke are head/neck pain on the side of dissection that appears a few days prior to stroke or simultaneously with the latter; quite often a good recovery of impaired functions; and low recurrence rates. Another major manifestation, isolated cervicoccephalic pain, is encountered in PA dissection more frequently (in almost a third of cases) and in ICA dissection less frequently (about 5%). Magnetic resonance (MR) angiography and fat-saturated T₁-weighted MR imaging play a leading role in the verification of dissection. Dissection should be treated with anticoagulants/antiaggregants in its acute phase, as well as with trophic drugs, primarily actovegin, in both acute and chronic phases.

Key words: young-onset ischemic stroke, dissection, internal carotid artery, vertebral artery, mitochondrial arteriopathy, treatment, actovegin.

Contact: Lyudmila Andreevna Kalashnikova kalashnikovaNCN@yandex.ru

For references: [Kalashnikova LA. Dissection of internal carotid and vertebral arteries: clinical presentation, diagnosis, and treatment. Neurology, neuropsychiatry, psychosomatics. 2013;(S2):40–45.]

DOI: <http://dx.doi.org/10.14412/2310-1342-2013-2357>

В последние годы в мире неуклонно растет интерес к диссекции артерий, кровоснабжающих головной мозг, — относительно новой и недостаточно изученной проблеме цереброваскулярных заболеваний. Ее основное клиническое проявление — ишемический инсульт (ИИ), чаще развивающийся в молодом возрасте. Изучение и прижизненная диагностика диссекции церебральных артерий стала

возможной благодаря широкому внедрению в клинику магнитно-резонансной томографии (МРТ). МРТ позволяет безопасно для больного проводить повторное ангиографическое исследование, что важно для диагностики диссекции, поскольку она представляет собой динамическую патологию, а также с помощью режима T₁ с подавлением сигнала от жировой ткани (T₁ f-s) визуализировать непосред-

венно интрамуральную (внутристеночную) гематому (ИМГ) — прямой признак диссекции. Применение МРТ показало, что диссекция является весьма распространенной патологией, а не редкостью, как считалось ранее. Кроме того, стало очевидным, что диссекция церебральных артерий лишь в небольшом числе случаев приводит к летальному исходу, тогда как первоначально она рассматривалась как фатальное заболевание [1–3].

В России целенаправленное изучение диссекции церебральных артерий начали проводить с конца 90-х годов прошлого столетия в Научном центре неврологии РАМН (до 2007 г. — Научно-исследовательский институт неврологии РАМН) практически одновременно с исследованиями, выполняемыми за рубежом [4–12]. Но первые морфологические описания отдельных случаев церебральной диссекции, клинически, однако, нераспознанной, были сделаны в 80-е годы XX в. в нашей стране Д.Е. Мацко и А.А. Никоновым [13] и Л.В. Шишкиной и соавт. [14]. К настоящему времени нами обследовано более 200 больных с прижизненно верифицированной диссекцией церебральных артерий, из которых более половины — больные с диссекцией внутренней сонной (ВСА) и позвоночной (ПА) артерий. Накопленный нами опыт и анализ данных литературы представлены в монографии «Диссекция артерий головного мозга: ишемический инсульт и другие клинические проявления» [7].

Диссекция церебральных артерий представляет собой проникновение крови из просвета артерии в ее стенку через разрыв интимы. Формирующаяся при этом ИМГ, разделяя слой артериальной стенки, распространяется по длине артерии на различное расстояние, чаще всего в сторону интимы, приводя к сужению или даже окклюзии просвета артерии, что служит причиной ишемии головного мозга. Стеноз незначительной степени, обусловленный ИМГ, клинически может протекать бессимптомно. Распространение ИМГ в сторону наружной оболочки (адвентиции) приводит к развитию псевдоаневризмы, которая может стать причиной изолированной шейно-головной боли, или к истинной расслаивающейся аневризме. Тромбы, образующиеся в расслаивающейся аневризме, являются источником артериоартериальной эмболии и ИИ [1, 3, 7].

Диссекция развивается как в магистральных артериях головы (ВСА и ПА), так и в их ветвях (средняя, задняя, передняя мозговые артерии, основная артерия). При этом большинство исследователей полагают, что диссекция чаще возникает в ВСА и ПА, чем в их ветвях [3, 15, 16]. Вместе с тем нельзя исключить, что диссекция в ветвях ВСА и ПА часто недоучитывается из-за трудности визуализации в них ИМГ и ошибочно расценивается как тромбоз.

Диссекция может развиваться в любом возрасте — от младенческого до пожилого [3, 8, 16–20], однако в большинстве случаев (по нашим данным — 75%) она наблюдается у лиц молодого возраста (до 45 лет). Отмечено, что при интракраниальном поражении возраст больных, как правило, меньше, чем при экстракраниальном, а при вовлечении ПА — меньше, чем при поражении сонных артерий [7, 20, 21]. Распределение больных по полу также зависит от локализации диссекции: ВСА чаще поражается у мужчин, а ПА — у женщин [7, 21]. Диссекция обычно развивается у лиц, считающих себя здоровыми, не страдающих атеросклерозом, тромбофилией, сахарным диабетом и редко имеющих умеренную артериальную гипертензию.

Диссекция внутренней сонной артерии

Основными провоцирующими факторами диссекции ВСА являются травма головы или шеи, как правило, легкая; физическая нагрузка с напряжением мышц плечевого пояса и шеи; наклоны, запрокидывание, повороты головы; прием алкоголя; текущая или предшествующая инфекция; прием контрацептивов или послеродовый период у женщин. В условиях предшествующей слабости артериальной стенки указанные факторы и состояния играют провоцирующую, а не каузальную роль, приводя к разрыву интимы и развитию диссекции, которая в этих случаях рассматривается как спонтанная [7].

Клинически диссекция ВСА чаще всего проявляется ИИ, реже — преходящим нарушением мозгового кровообращения (НМК) [2, 3, 22, 23]. К более редким (менее 5%) ее проявлениям относятся изолированная шейная/головная боль, локализуемая в большинстве случаев на стороне диссекции [7, 24, 25]; изолированное одностороннее поражение черепных нервов вследствие их ишемии, когда питающие нерв артерии отходят от расслоенной ВСА [6, 7]; изолированный синдром Горнера, обусловленный воздействием ИМГ на периаартериальное симпатическое сплетение, когда гематома в основном распространяется в сторону адвентиции и существенно не сужает просвет ВСА [1, 3, 15]. Небольшие ИМГ могут протекать бессимптомно и случайно выявляются при МРТ.

Характерный признак НМК при диссекции ВСА — головная/шейная боль [3, 7, 9, 22, 23]. Боль, обычно тупая, давящая, реже пульсирующая, стреляющая, появляется за несколько часов или дней до ИИ на стороне диссекции. Ее причиной служит раздражение чувствительных рецепторов сосудистой стенки развивающейся в ней гематомой. Примерно у трети больных ИИ предшествует преходящее НМК в церебральном бассейне ВСА или глазничной артерии в виде кратковременного снижения зрения на стороне диссекции. НМК, как правило, развивается в бассейне средней мозговой артерии (СМА) и проявляется двигательными, чувствительными и афатическими нарушениями, которые в половине случаев выявляются утром при пробуждении, в другой половине случаев — во время активного бодрствования.

Прогноз для жизни в большинстве случаев благоприятный, летальный исход, по нашим сведениям и данным литературы, наблюдается примерно в 5% случаев. Обычно он наступает при обширных инфарктах мозга, обусловленных диссекцией интракраниального отдела ВСА с переходом на СМА и переднюю мозговую артерию [3, 5, 7]. У большинства же больных, особенно при поражении экстракраниального отдела ВСА, прогноз для жизни благоприятный и наблюдается хорошее восстановление нарушенных функций [2, 19, 23, 26]. При вовлечении интракраниального отдела ВСА и распространении диссекции на СМА либо при эмболии последней восстановление нарушенных функций значительно хуже. Рецидивы диссекции возникают нечасто и обычно отмечаются в 1-й месяц после дебюта заболевания. Они могут появляться как в интактной, так и в уже подвергавшейся диссекции артерии [3, 20]. Основным механизмом развития ИИ — гемодинамический в условиях нарастающего стенозирующе-окклюзирующего процесса в ВСА, обусловленного ИМГ [1, 27]. Реже НМК развивается по механизму артериоартериальной эмболии [7, 27, 28]. Ее источником служат тромбы, образующиеся в расслаивающей

аневризме, тромбированные фрагменты ИМГ, попадающие в кровоток при вторичном прорыве интимы, или тромботические наложения в месте разрыва интимы.

Диссекция позвоночной артерии

Диссекция ПА, по данным большинства авторов, наблюдается несколько реже, чем диссекция ВСА [3, 16, 29]. Однако нельзя исключить, что ПА вовлекается чаще, чем указано в литературе, так как многие случаи диссекции ПА, проявляющейся изолированной цервикцефалгией, клинически не распознаются и статистически не учитываются.

Основные клинические признаки диссекции ПА – ишемические НМК и изолированная шейная/головная боль [7, 16, 25, 30]. Такая боль, по нашим данным, возникает примерно в трети случаев. К редким проявлениям относятся нарушения кровообращения в шейном отделе спинного мозга, изолированная радикулопатия, нарушение слуха [7, 31, 32]. Более чем у трети больных, по нашим данным, диссекция обнаруживается в обеих ПА, причем диссекция одной ПА может быть причиной НМК, а второй ПА – причиной изолированной шейной/головной боли либо клинически протекать бессимптомно и выявляется только при нейровизуализации.

Характерной особенностью НМК при диссекции ПА, как и при диссекции ВСА, является ее ассоциация с шейной/головной болью на стороне расслоенной ПА [7, 17, 29]. Обычно боль локализуется по задней поверхности шеи и в затылке, появляясь за несколько дней или 2–3 нед до очаговых неврологических симптомов. Боль часто возникает после повторных наклонов, поворотов головы, длительного нахождения головы в неудобном положении, реже – после травмы головы/шеи, как правило, легкой. Наблюдаемое при этом натяжение ПА при слабости сосудистой стенки вызывает разрыв интимы и инициирует диссекцию. Причинами шейной/головной боли при диссекции ПА служат раздражение болевых рецепторов артериальной стенки формирующейся в ней гематомой, а также ишемия мышц шеи, в кровоснабжении которых участвуют ветви ПА. Еще одна особенность НМК со-

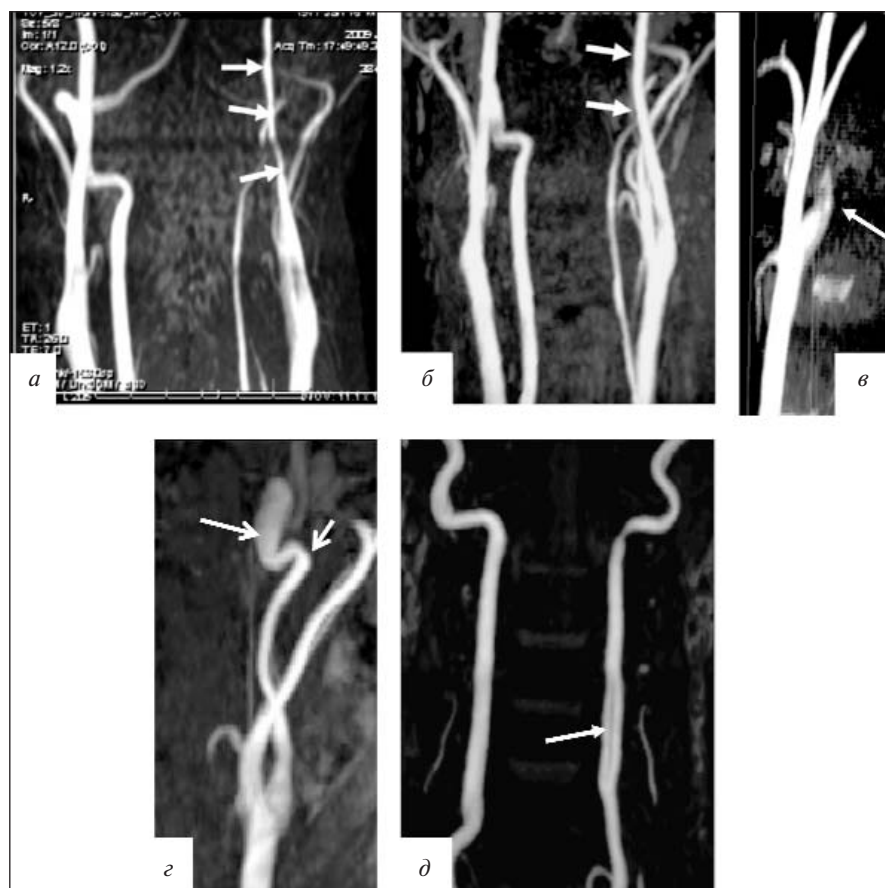


Рис. 1. Больной А., 32 лет. МРА-признаки диссекции ВСА/ПА. а – острый период диссекции. Неравномерное сужение просвета экстракраниального отдела левой ВСА выше уровня бифуркации общей сонной артерии (стрелки); б – через 2 мес и 3 нед после развития диссекции. Резресс стеноза левой ВСА и полное восстановление проходимости по артерии (стрелки); в – предокклюзионное конусовидное сужение в устье левой ВСА – «симптом пламени свечи» (стрелка); г – сужение экстракраниального отдела левой ВСА вследствие диссекции, расслаивающая аневризма на прекраниальном уровне (длинная стрелка), преданевризматический изгиб ВСА (короткая стрелка); д – двойной просвет (истинный и ложный) в сегменте V₂ левой ПА, сформировавшийся вследствие диссекции (стрелка)

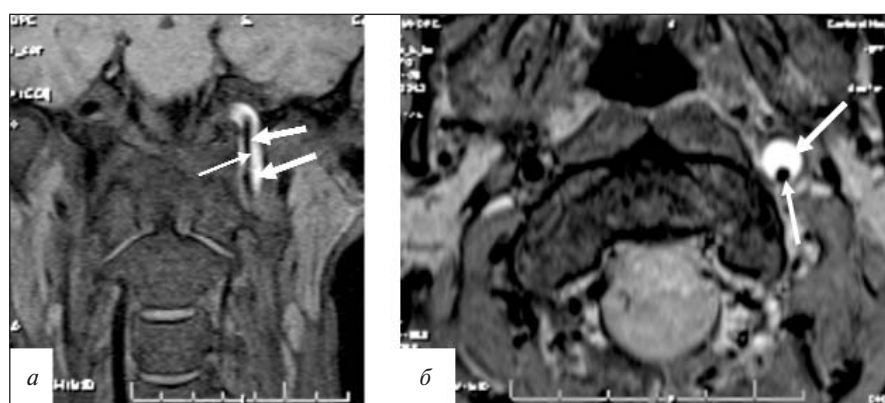


Рис. 2. МРТ артерий шеи, режим T₁-s, коронарная (а) и аксиальная (б) проекции. Гематома в стенке левой ВСА (толстые стрелки), наружный диаметр артерии увеличен. Просвет артерии сужен, эксцентрично расположен (тонкие стрелки)

стоит в том, что часто (по нашим данным — 80%) она развивается в момент поворота или наклона головы. Очаговые неврологические симптомы — атаксия, вестибулярные нарушения, реже — расстройство чувствительности, дизартрия, дисфагия, дисфония, парезы. В большинстве случаев с течением времени происходит хорошее или полное восстановление нарушенных функций [7, 11, 33, 34]. Диссекция ПА может рецидивировать [1, 3, 18]. Через 4–15 мес рецидив отмечен у 10% наших пациентов.

Наиболее частым механизмом развития НМК при диссекции ПА, по нашим данным, является артериоартериальная эмболия [7]. На это указывают клинические проявления (острое развитие симптомов ишемии головного мозга, обычно во время активного бодрствования, часто при повороте/наклоне головы) и результаты ангиографии (наличие у большинства больных гемодинамически незначимых стенозов, которые существенно не нарушают церебральную гемодинамику и обеспечивают дистальное продвижение эмболов). Источником эмболии мы считаем фрагменты ИМГ, попадающие в кровоток при вторичном прорыве интимы. По мнению других исследователей, это внутрисосудистые пристеночные тромбы, сформировавшиеся в месте разрыва интимы [35].

Решающее значение в верификации диссекции ВСА и ПА имеет нейровизуализационное исследование, в первую очередь МРТ в режиме ангиографии (МРА) и МРТ в режиме T₁ f-s, позволяющие выявить ИМГ. Наиболее частым характерным ангиографическим признаком диссекции ВСА/ПА является неравномерный, реже — равномерный пролонгированный стеноз («симптом четок», или «нитки бус», «симптом струны»), предокклюзионное конусообразное сужение просвета ВСА («симптом пламени свечи»). Такие характерные ангиографические признаки диссекции, как расслаивающаяся аневризма и двойной просвет, встречаются значительно реже (рис. 1).

Диссекция представляет собой динамическую патологию: стенозы ВСА/ПА, обусловленные ИМГ, во всех случаях полностью или частично разрешаются через 2–3 мес (см. рис. 1, а, б). Реканализация исходной окклюзии, вызванной диссекцией, наблюдается только в половине случаев. Характерными МРТ-признаками диссекции служат ИМГ, которая визуализируется в режиме T₁ f-s на протяжении ≥2 мес, и увеличение наружного диаметра артерии (рис. 2). Следует иметь в виду, что в течение 1-й недели заболевания ИМГ при МРТ в режиме T₁ f-s не выявляется, поэтому диагностическое значение приобретают компьютерная томография (КТ) и МРТ в режиме T₂ f-s [7, 36].

Морфологическое исследование артерий мозга при диссекции играет основополагающую роль в выяснении причин слабости артериальной стенки, приводящей к диссекции. Оно позволяет выявить расслоение, истончение, а иногда и отсутствие внутренней эластической мембраны, участки фиброза в интимае, неправильную ориентировку миоцитов в медию [5, 6]. Предполагается, что изменение сосудистой стенки обусловлено генетически детерминированной слабостью соединительной ткани, в первую очередь патологией коллагена. Однако мутации в гене коллагена не обнаружены [37]. Впервые в мире мы высказали предположение, что причиной слабости артериальной стенки является *митохондриальная цитопатия*. Это подтвердило исследование биоптатов мышц и кожи. При гистологическом и гисто-

химическом исследовании мышц обнаружены красные рваные волокна, изменение реакции на сукцинатдегидрогеназу и цитохромоксидазу, субсарколеммальный тип окрашивания в волокнах с сохраненной реакцией. Электронно-микроскопическое исследование артерий кожи выявило изменения митохондрий, вакуолизацию, отложение жира, липофусцина и гликогена в клетках с измененными митохондриями, отложения кальция в экстраклеточном матриксе. Комплекс выявленных изменений, характерных для митохондриальной цитопатии, позволил нам предложить термин «*митохондриальная артериопатия*» для обозначения патологии артерий, предрасполагающей к диссекции [12, 38].

Лечение ИИ, обусловленного диссекцией, окончательно не определено, так как отсутствуют рандомизированные плацебоконтролируемые исследования с включением большого количества больных [39–41]. В связи с этим нет четко установленных методов лечения в остром периоде инсульта. Чаще всего рекомендуется введение прямых антикоагулянтов с последующим переходом на непрямые антикоагулянты, которые применяют в течение 3–6 мес. Цель их назначения — предотвращение артериоартериальной эмболии и поддержание ИМГ в разжиженном состоянии, что способствует ее разрешению. Следует иметь в виду, что назначение больших доз антикоагулянтов может привести к нарастанию ИМГ и ухудшению кровоснабжения головного мозга. В качестве альтернативы этим препаратам в остром периоде инсульта рекомендуется применение антиагрегантов, при этом различия в исходах инсульта, по предварительным данным, отсутствуют [41]. С целью оценки безопасности лечения низкомолекулярным гепарином и аспирином в остром периоде диссекции французские исследователи провели измерение объема и протяженности ИМГ в течение 1-й недели лечения. Небольшое увеличение этих параметров наблюдалось у трети больных, однако ни в одном случае не отмечено нарастания степени стеноза или развития повторной диссекции [42]. Применение антикоагулянтов и антиагрегантов ограничивается 2–3 мес, в течение которых происходит развитие ИМГ. Дальнейший профилактический прием этих препаратов нецелесообразен, так как причиной ИИ при диссекции является не гиперкоагуляция, а слабость артериальной стенки.

Поскольку основная причина, предрасполагающая к развитию диссекции, — слабость артериальной стенки, лечебные мероприятия как в остром, так и в отдаленном периоде инсульта должны быть направлены на ее укрепление. Если учесть данные о митохондриальной цитопатии, приводящей к энергетической недостаточности клеток артериальной стенки и ее дисплазии, способствующей возникновению диссекции [7, 12], можно считать обоснованным применение препаратов с «трофическим» и энерготропным действием.

Одним из таких препаратов является актовегин, который используется как в остром, так и в отдаленном периоде инсульта, обусловленного диссекцией. Он представляет собой биологически активное вещество естественного происхождения — депротенинизированный дериват теллячьей крови. Основное действие актовегина заключается в активизации клеточного метаболизма и опосредуется его активными компонентами — инозитолфосфолигосахаридами. Они облегчают поступление кислорода и глюкозы в клетку, обеспечивая дополнительный приток энергетических субстратов и увеличивая в 18 раз продукцию АТФ —

универсального донатора энергии, необходимой для жизнедеятельности и функционирования клетки. Универсальностью действия актовегона объясняется его широкое клиническое применение. В клинических и экспериментальных исследованиях продемонстрирована эффективность актовегина при трофических повреждениях кожи, нарушении кровообращения, гипоксическом повреждении миокарда, ишемии мозга [43]. При ИИ, обусловленном диссекцией, актовегин способствует не только укреплению сосудистой стенки, но и улучшению метаболизма мозга после перенесенной ишемии. Актовегин назначают внутривенно капельно (250 мл 20% раствора) в течение 10 дней с последующим переходом на прием препарата внутрь (1–2 драже 3 раза в день перед едой) в течение 1–1,5 мес. При невозможности внутривенного введения ак-

товегин вводят внутримышечно по 2–5 мл. Используют и другие препараты с нейрометаболическим действием для восстановления нарушенных вследствие инсульта функций: церебролизин, пирацетам, глиатилин, цераксон.

В остром периоде диссекции, помимо медикаментозного лечения, большое значение имеет соблюдение следующих правил: необходимо избегать резких движений головой, травм, физического напряжения, натуживания, которые могут привести к нарастанию диссекции.

Диссекция ВСА и ПА является частой причиной ИИ в молодом возрасте, реже — причиной изолированной шейной/головной боли. Знание клинических и ангиографических особенностей данного вида сосудистой патологии головного мозга позволяет провести правильное ее лечение и вторичную профилактику.

ЛИТЕРАТУРА

- Caplan LR. Dissections of brain-supplying arteries. *Nat Clin Pract Neurol*. 2008;4(1):34–42. DOI: 10.1038/ncpneuro0683.
- Hart RG, Easton JD. Dissections of cervical and cerebral arteries. *Neurol Clin*. 1983;1(1):155–82.
- Schievink WI. Spontaneous dissection of the carotid and vertebral arteries. *N Engl J Med*. 2001;344(12):898–906. DOI: 10.1056%2FNEJM200103223441206.
- Калашникова ЛА. Диссекция артерий, кровоснабжающих мозг, и нарушения мозгового кровообращения. *Анналы клинической и экспериментальной неврологии*. 2007;1(1):41–9. [Kalashnikova LA. Disseksiya arteriy, krovosnabzhayushchikh mozg, i narusheniya mozgovogo krovoobrashcheniya. *Annaly klinicheskoy i eksperimental'noy nevrologii*. 2007;1(1):41–9.]
- Калашникова ЛА, Гулевская ТС, Ануфриев ПЛ и др. Ишемический инсульт в молодом возрасте, обусловленный стенозирующим расслоением (диссекцией) интракраниального отдела внутренней сонной артерии и ее ветвей (клинико-морфологическое наблюдение). *Анналы клинической и экспериментальной неврологии*. 2009;3(1):18–24. [Kalashnikova LA, Gulevskaya TS, Anufriev PL i dr. Ishemicheskij insul't v molodom vozraste, obuslovlenny stenoziruyushchim rassloeniem (disseksiyey) intrakranial'nogo otdela vnutrenney sonnoy arterii i ee vetvey (kliniko-morfologicheskoe nablyudenie). *Annaly klinicheskoy i eksperimental'noy nevrologii*. 2009;3(1):18–24.]
- Калашникова ЛА, Гулевская ТС, Коновалов РН и др. Поражение каудальной группы черепных нервов при диссекции (расслоении) внутренней сонной артерии. *Анналы клинической и экспериментальной неврологии*. 2008;2(1):22–7. [Kalashnikova LA, Gulevskaya TS, Kononov RN i dr. Porazhenie kaudal'noy gruppy cherepnykh nervov pri disseksii (rassloenii) vnutrenney sonnoy arterii. *Annaly klinicheskoy i eksperimental'noy nevrologii*. 2008;2(1):22–7.]
- Калашникова ЛА, Добрынина ЛА. Диссекция артерий головного мозга: ишемический инсульт и другие клинические проявления. Москва: ВАКО; 2013. 208 с. [Kalashnikova LA, Dobrynina LA. Disseksiya arteriy golovnogo mozga: ishemicheskij insul't i drugie klinicheskie proyavleniya. Moscow: VAKO; 2013. 208 p.]
- Калашникова ЛА, Добрынина ЛА, Коновалов РН, Кротенкова МВ. Ишемический инсульт у детей при спонтанной диссекции (расслоении) интракраниальных артерий. *Вопросы современной педиатрии*. 2009;8(1):142–6. [Kalashnikova LA, Dobrynina LA, Kononov RN, Krotenkova MV. Ischemic stroke in children with spontaneous dissection of intracranial arteries. *Voprosy sovremennoy pediatrii*. 2009;8(1):142–6.]
- Калашникова ЛА, Кадиков АС, Добрынина ЛА, Кротенкова МВ. Расслаивающая гематома (диссекция) внутренней сонной артерии и ишемические нарушения мозгового кровообращения. *Неврологический журнал*. 2001;(6):9–12. [Kalashnikova LA, Kadykov AS, Dobrynina LA, Krotenkova MV. Rasslaivayushchaya gematoma (disseksiya) vnutrenney sonnoy arterii i ishemicheskie narusheniya mozgovogo krovoobrashcheniya. *Nevrologicheskij zhurnal*. 2001;(6):9–12.]
- Калашникова ЛА, Коновалов РН, Добрынина ЛА. Ишемический инсульт при спонтанной изолированной диссекции задней мозговой артерии в молодом возрасте. *Журнал неврологии и психиатрии им. С.С. Корсакова. Приложение Инсульт*. 2009;(5):3–10. [Kalashnikova LA, Kononov RN, Dobrynina LA. Ishemicheskij insul't pri spontanno izolirovannoy disseksii zadney mozgovoy arterii v molodom vozraste. *Neuroscience and Behavioral Physiology. Prilozhenie Insul't*. 2009;(5):3–10.]
- Калашникова ЛА, Кротенкова МВ, Коновалов РН, Процкий СВ. Спонтанная диссекция (интрамуральное кровоизлияние) в артериях вертебрально-базиллярной системы и ишемический инсульт. *Журнал неврологии и психиатрии им. С.С. Корсакова*. 2007;(5):16–23. [Kalashnikova LA, Krotenkova MV, Kononov RN, Protskiy SV. Spontannaya disseksiya (intramural'noe krovoizliyanie) v arteriyakh vertebral'no-bazilyarnoy sistemy i ishemicheskij insul't. *Neuroscience and Behavioral Physiology*. 2007;(5):16–23.]
- Калашникова ЛА, Сахарова АВ, Добрынина ЛА и др. Митохондриальная цитопатия — причина спонтанной диссекции церебральных артерий. *Журнал неврологии и психиатрии им. С.С. Корсакова. Приложение Инсульт*. 2010;(4):3–11. [Kalashnikova LA, Sakharova AV, Dobrynina LA i dr. Mitokhondrial'naya tsitopatiya — prichina spontannoy disseksii tserebral'nykh arteriy. *Neuroscience and Behavioral Physiology. Prilozhenie Insul't*. 2010;(4):3–11.]
- Мацко ДЕ, Никонов АА. Послеоперационные стенозирующие расслоения стенок артерий головного мозга. *Вопросы нейрохирургии*. 1983;(3):51–4. [Matsko DE, Nikonov AA. Posleoperatsionnye stenoziruyushchie rassloeniya stенок arteriy golovnogo mozga. *Voprosy neyrokhirurgii*. 1983;(3):51–4.]
- Шишкина ЛВ, Смирнов АВ, Мякота АЕ. Острая расслаивающая аневризма сосудов головного мозга. *Вопросы нейрохирургии*. 1986;(3):54–7. [Shishkina LV, Smirnov AV, Myakota AE. Ostraya rasslaivayushchaya anevrizma sosudov golovnogo mozga. *Voprosy neyrokhirurgii*. 1986;(3):54–7.]
- Mokri B, Sund TM, Houser W, Piepgras G. Spontaneous dissection of the cervical internal carotid artery. *Ann Neurol*. 1986;19(2):126–38. DOI: 10.1002%2Fana.410190204.
- Mokri B, Houser W, Sandok BA, Piepgras G. Spontaneous dissections of the vertebral arteries. *Neurology*. 1988;38(6):880–5. DOI:

- 10.1212%2FWNL.38.6.880.
17. De Bray JM, Penisson-Besnier I, Emile J. Extracranial and intracranial vertebrobasilar dissections: diagnosis and prognosis. *J Neurol Neurosurg Psychiatry*. 1997;63(1):46–51. DOI: 10.1136%2Fjnnp.63.1.46.
18. Hosoya T, Adachi M, Yamaguchi K et al. Clinical and neuroradiological features of intracranial vertebrobasilar artery dissection. *Stroke*. 1999;30(5):1083–90. DOI: 10.1161%2F01.STR.30.5.1083.
19. Leys D, Lucas C, Gobert M et al. Cervical artery dissections. *Eur Neurol*. 1997;37:3–12. DOI: 10.1159%2F000117396.
20. Schievink WI, Mokri B, Piepgras DG. Spontaneous dissections of cervicocephalic arteries in childhood and adolescence. *Neurology*. 1994;44(9):1607–12. DOI: 10.1212%2FWNL.44.9.1607.
21. Metso TM, Debette S, Grond-Ginsbach C et al. Age-dependent differences in cervical artery dissection. *J Neurol*. 2012;259(10):2202–10. DOI: 10.1007/s00415-012-6485-7. Epub 2012 Apr 18.
22. Biousse V, D'Anglejan-Chatillon J, Touboul PJ et al. Time course of symptoms in extracranial carotid artery dissections. A series of 80 patients. *Stroke*. 1995;26(2):235–9. DOI: 10.1161%2F01.STR.26.2.235.
23. Lee VH, Brown RD Jr, Mandrekar JN, Mokri B. Incidence and outcome of cervical artery dissection: a population-based study. *Neurology*. 2006;67(10):1809–12.
24. Baumgartner RW, Bogousslavsky J. Clinical manifestations of carotid dissection. *Front Neurol Neurosci*. 2005;20:70–6. DOI: 10.1159%2F000088151.
25. Arnold M, Cumurciuc R, Stapf C et al. Pain as the only symptom of cervical artery. *J Neurol Neurosurg Psychiatry*. 2006;77(9):1021–4. DOI: 10.1136%2Fjnnp.2006.094359. Epub 2006 Jul 4.
26. Touze E, Gauvrit JY, Meder JF, Mas JL. Prognosis in cervical artery dissection. *Front Neurol Neurosci*. 2005;20:129–39.
27. Добрынина ЛА, Калашникова ЛА, Кремнева ЕИ, Павлова ЛН. Диссекция внутренней сонной артерии: локализация и механизм развития инфарктов головного мозга. *Журнал неврологии и психиатрии им. С.С. Корсакова. Приложение Инсульт*. 2011;(12):10–6. [Dobrynina LA, Kalashnikova LA, Kremneva EI, Pavlova LN. Dissectiya vnutrenney sonnoy arterii: lokalizatsiya i mekhanizm razvitiya infarktov golovnoy mozga. *Neuroscience and Behavioral Physiology. Prilozhenie Insult*. 2011;(12):10–6.]
28. Benninger DH, Georgiadis D, Kremer C, Studer A. Mechanism of ischemic infarct in spontaneous carotid dissection. *Stroke*. 2004;35(2):482–5. DOI: 10.1161%2F01.STR.0000109766.27393.52.
29. Debette S, Grond-Ginsbach C, Bodenat M et al. Differential features of carotid and vertebral artery dissections: the CADISP study. *Neurology*. 2011;77(12):1174–81. DOI: 10.1212/WNL.0b013e31822f03fc. Epub 2011 Sep 7.
30. Maruyama H, Nagoya H, Kato Y, Deguchi I. Spontaneous cervicocephalic arterial dissection with headache and neck pain as the only symptom. *J Headache Pain*. 2012;13(3):247–53. DOI: 10.1007/s10194-012-0420-2. Epub 2012 Feb 17.
31. Machnowska M, Moien-Afshari F, Voll C, Wiebe S. Partial anterior cervical cord infarction following vertebral artery dissection. *Can J Neurol Sci*. 2008;35(5):674–7.
32. Shibata K, Matsui K, Ito H et al. Bilateral intracranial vertebral artery dissection presenting as sudden bilateral hearing loss. *Clin Neurol Neurosurg*. 2012;114(9):1266–9. DOI: 10.1016/j.clineuro.2012.02.044. Epub 2012 Mar 22.
33. Arnold M, Boussier MG, Fahrni G et al. Vertebral artery dissection presenting findings and predictors of outcome. *Stroke*. 2006;37(10):2499–503. DOI: 10.1161%2F01.STR.0000240493.88473.39. Epub 2006 Sep 7.
34. Gottesman RF, Sharma P, Robinson KA, Arnan M. Clinical characteristics of symptomatic vertebral artery dissection: a systematic review. *Neurology*. 2012;18(5):245–54. DOI: 10.1097/NRL.0b013e31826754e1.
35. Shin JH, Suh DC, Choi CG, Lee HK. Vertebral artery dissection: spectrum of imaging findings with emphasis on angiography and correlation with clinical presentation. *Radiographics*. 2000;20(6):1687–96.
36. Древаль МВ, Калашникова ЛА, Кротенкова МВ. МРТ и МРА в диагностике диссекции экстракраниальных отделов внутренних сонных и позвоночных артерий. *Материалы X Всероссийского съезда неврологов с международным участием. Нижний Новгород*; 2012. С. 61. [Dreval' MV, Kalashnikova LA, Krotchenkova MV. MRT i MRA v diagnostike disseksii ekstrakranial'nykh otdelov vnutrennykh sonnykh i pozvonochnykh arteriy. *Materialy X Vserossiyskogo s'ezda nevrologov s mezhdunarodnym uchastiem. Nizhniy Novgorod*; 2012. S. 61.]
37. Brandt T, Orberk E, Weber R et al. Pathogenesis of cervical artery dissections: association with connective tissue abnormalities. *Neurology*. 2001;57(1):24–30. DOI: 10.1212%2FWNL.57.1.24.
38. Сахарова АВ, Чайковская РП, Калашникова ЛА и др. Морфологические и ультраструктурные признаки митохондриальной цитопатии в скелетных мышцах и микросудах мышц и кожи при диссекции церебральных артерий, ассоциированной с мутацией A3243G в митохондриальной ДНК. *Архив патологии*. 2012;74(2):51–6. [Sakharova AV, Chaykovskaya RP, Kalashnikova LA et al. Morfologicheskie i ultrastrukturnye priznaki mitokhondrial'noy tsitopatii v skeletnykh myshtsakh i mikrosudakh myshts i kozhi pri disseksii tserebral'nykh arteriy, assotsirovannoy s mutatsiyey A3243G v mitokhondrial'noy DNK. *Arkhiv patologii*. 2012;74(2):51–6.]
39. Engelter ST, Brandt T, Debette S et al. Antiplatelets versus anticoagulation in cervical artery dissection. *Stroke*. 2007;38(9):2605–11. DOI: 10.1161%2FSTROKEAHA.107.489666. Epub 2007 Jul 26.
40. Goyal MS, Derdeyn CP. The diagnosis and management of supraortic arterial dissections. *Curr Opin Neurol*. 2009;22(1):80–9. DOI: 10.1097%2FWCO.0b013e328320d2b2.
41. Menon R, Kerry S, Norris JW, Markus HS. Treatment of cervical artery dissection: a systematic review and meta-analysis. *J Neurol Neurosurg Psychiatry*. 2008;79(10):1122–7. DOI: 10.1136/jnnp.2007.138800. Epub 2008 Feb 26.
42. Machet A, Fonseca AC, Oppenheim C et al. Does anticoagulation promote mural hematoma growth or delayed occlusion in spontaneous cervical artery dissections? *Cerebrovasc Dis*. 2013;35:175–81. DOI: 10.1159/000346592. Epub 2013 Feb 21.
43. Buchmayer F, Pleiner J, Elmlinger MW. Actovegin: a biological drug for more than 5 decades. *Wien Med Wochenschr*. 2011;161(3–4):80–8. DOI: 10.1007/s10354-011-0865-y.